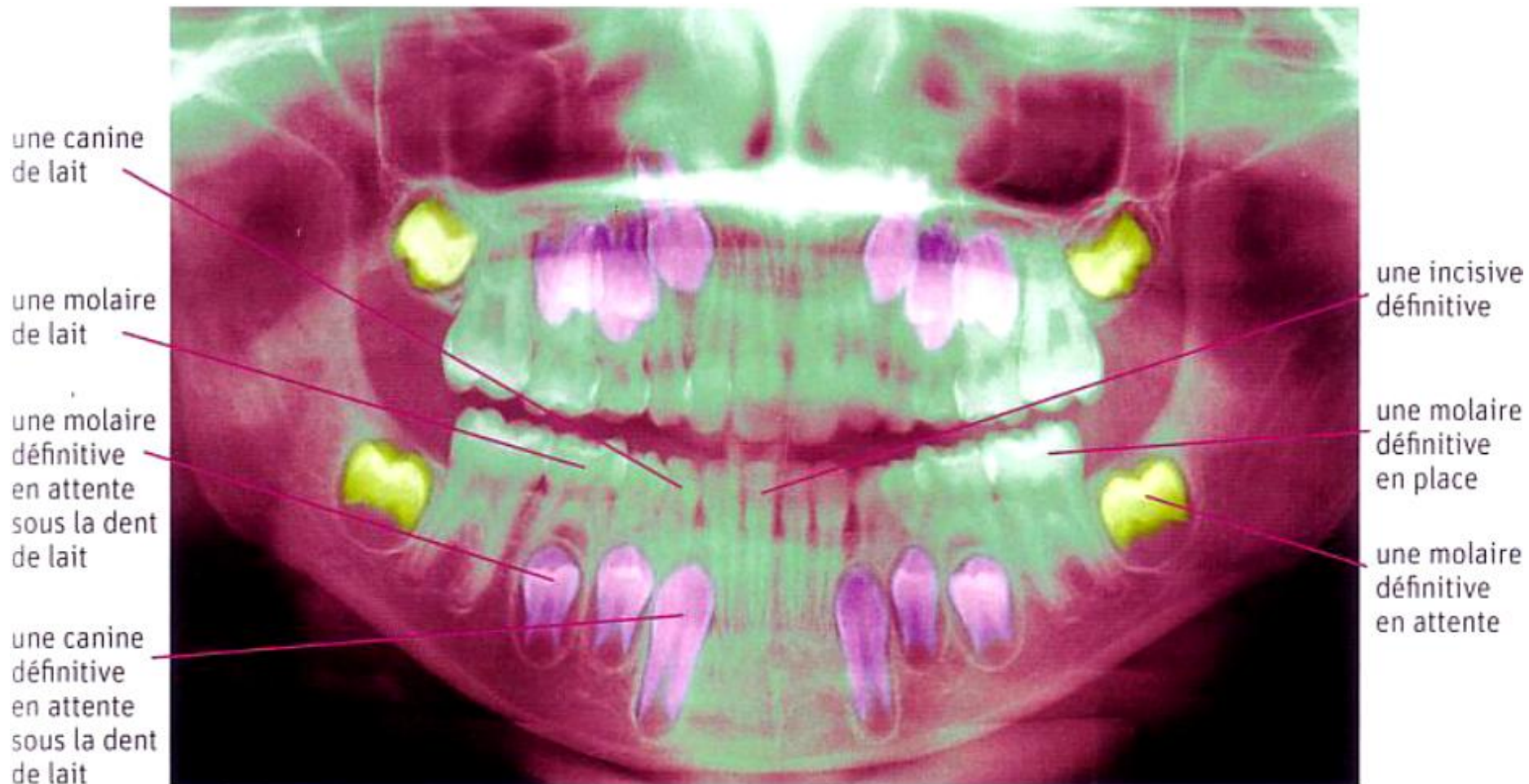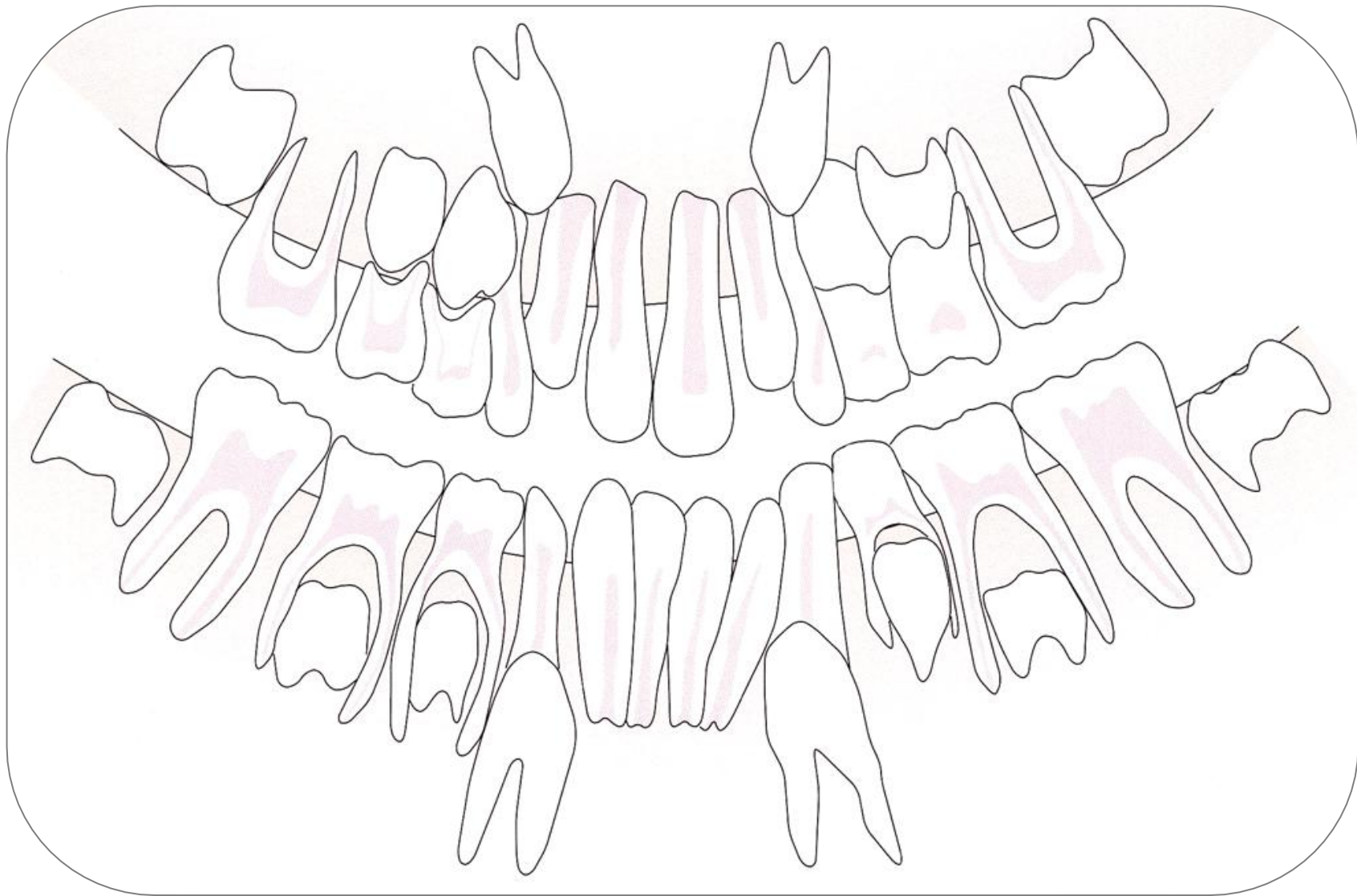
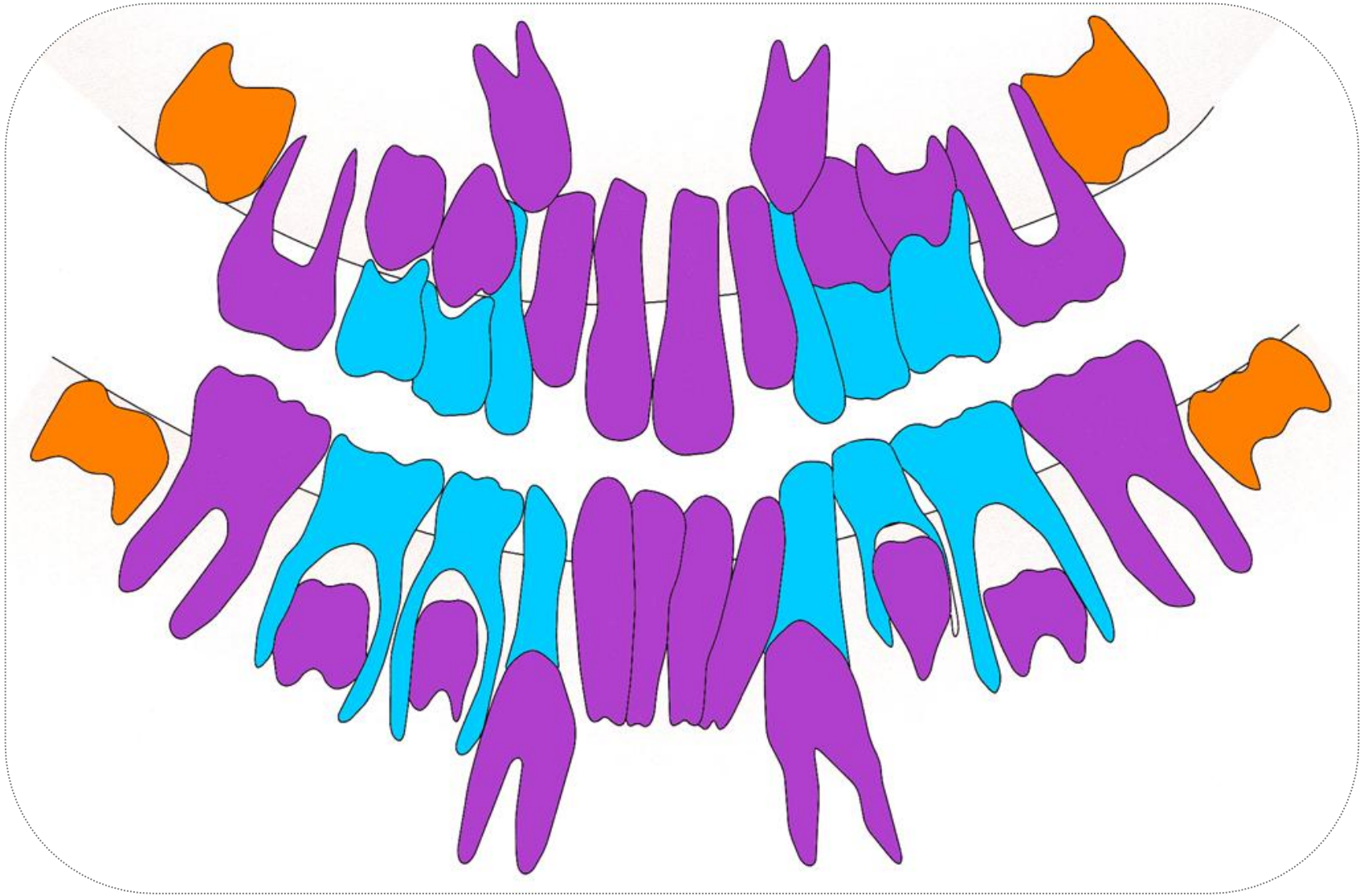


La radiographie des mâchoires d'un enfant de 8 ans



*Dessin de la radiographie des mâchoires d'un enfant de 8 ans*



*Dessin de la radiographie des mâchoires d'un enfant de 8 ans*